Retinopatia Diabetica (RD) e Edema Maculare Diabetico (DME): sintomi, diagnosi e opzioni di trattamento

Rosangela Lattanzio
Servizio Retina Medica Vasculopatie
IRCCS Ospedale San Raffaele
Università Vita-Salute, Milano
Direttore: Prof. Francesco Bandello

* Se ai pazienti diabetici fosse chiesto quale sia il principale timore legato alla propria malattia, la maggior parte risponderebbe:

« LA CECITÀ «

* I dati dimostrano che:
  * Il diabete rappresenta la causa più comune di cecità acquisita nei pazienti in età lavorativa
  * Circa il 40% dei pazienti diabetici sviluppa una retinopatia diabetica

*RD: la complicanza più temibile del diabete

Watkins PJ. BMJ 2003; 326: 924-6.

* Che cosa può accadere negli occhi dei diabetici

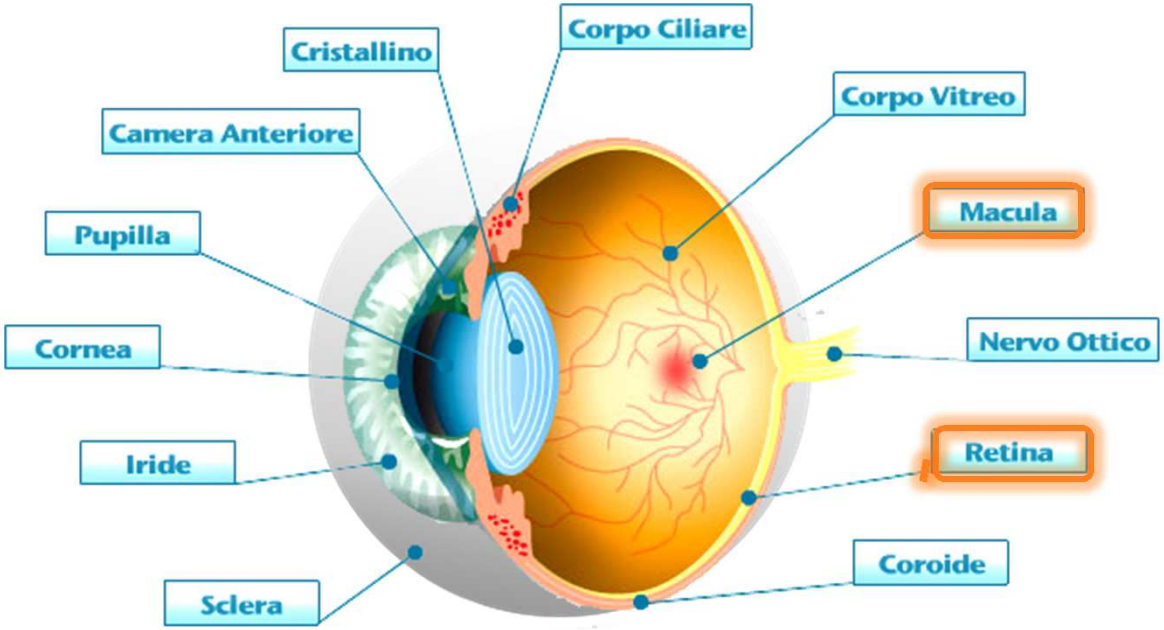

* **RD**: lesioni a carico della **Retina**: parte sensibile alla luce situata nella parte posteriore dell'occhio

National Eye Institute, National Institutes of Health. Diabetic Retinopathy. http://www.nei.nih.gov/health/diabetic/retinopathy.asp. Accesso: novembre, 2013.

Retinopatia Diabetica

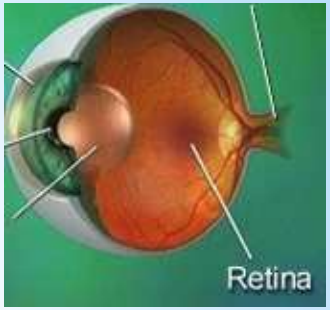



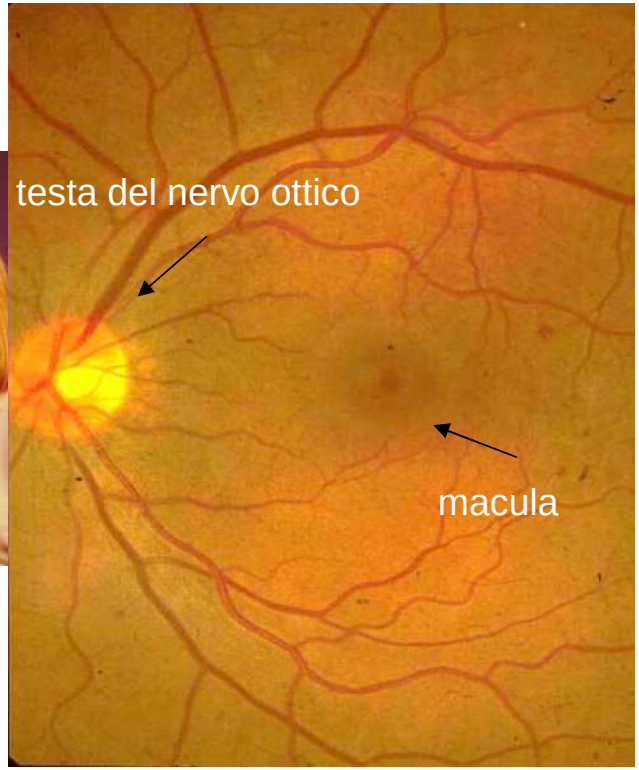

*Classificazione

Retinopatia Diabetica

* Non proliferante
* Proliferante

1. Retinopatia diabetica: i danni nel tempo

* PRIME ALTERAZIONI SUBITE DAI VASI DELLA RETINA (Retinopatia non proliferante di grado lieve)

* **Microaneurismi:** sulla parete dei capillari sanguigni compaiono piccole dilatazioni a forma di sacca o a fuso.

* **Emorragie:** dai vasi retinici fuoriesce sangue, che si accumula negli strati intermedi della retina.

* **Essudati:** dai vasi retinici fuoriescono proteine e lipidi, che si depositano in prossimità dei vasi e dei microaneurismi, disponendosi in varie forme oppure aggregandosi.

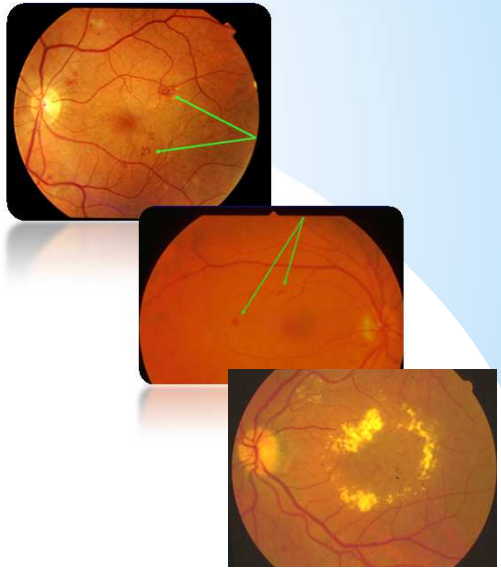

National Eye Institute, National Institutes of Health. Diabetic Retinopathy. http://www.nei.nih.gov/health/diabetic/retinopathy.asp. Accesso: novembre, 2013.
Watkins PJ. BMJ 2003; 326: 924-6. Yam JCS, Kwok AKH. Hong Kong Med J 2007;13: 46-60. http://drsiravoduilio.beepworld.it/retinopatiadiabetica.htm

*LE ANOMALIE PEGGIORANO E AUMENTANO (Retinopatia non proliferante di grado moderato-severo)

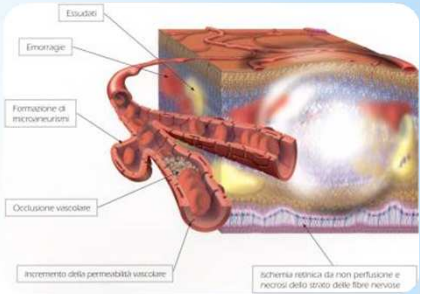

* **Occlusione dei vasi: i** vasi sanguigni che alimentano la retina subiscono una graduale chiusura

* **Ischemia retinica: c**on il tempo, molti altri vasi si occludono, interrompendo l'ossigenazione in diverse aree della retina. Questa condizione è nota come ischemia retinica: la retina, ricevendo sangue in quantità insufficiente, non riesce a funzionare correttamente.

* **Reazione all'ischemia: l**e zone colpite della retina, nel tentativo di supplire alla ridotta ossigenazione, reagiscono stimolando la formazione di nuovi vasi sanguigni.

*2. Retinopatia diabetica: i danni nel tempo

National Eye Institute, National Institutes of Health. Diabetic Retinopathy. http://www.nei.nih.gov/health/diabetic/retinopathy.asp. Accesso: novembre, 2013.
Watkins PJ. BMJ 2003; 326: 924-6. Yam JCS, Kwok AKH. Hong Kong Med J 2007;13: 46-60. http://drsiravoduilio.beepworld.it/retinopatiadiabetica.htm

* LA FORMAZIONE DI NUOVI VASI SANGUIGNI o NEOVASCOLARIZZAZIONE

(Retinopatia proliferante)

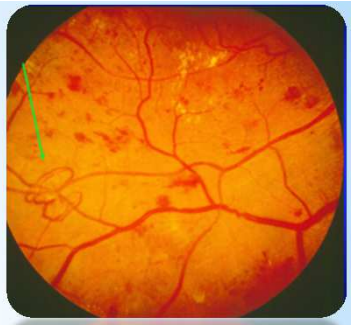

* **I vasi appena formati sono anomali**: possiedono pareti fragili e crescono in modo disordinato sulla superficie della retina.
* Possono invadere anche le strutture vicine, come la massa gelatinosa del corpo vitreo, che riempie il globo oculare occupando lo spazio interno dell'occhio.
* A causa delle pareti fragili e sottili da cui sono rivestiti, i nuovi vasi sanguinano facilmente, anche all'interno del corpo vitreo, provocando emorragie vitreali e la formazione di tessuto cicatriziale.
* Il tessuto cicatriziale, contraendosi sempre di più, può causare il raggrinzimento e/o il distacco della retina.

* 3. Retinopatia diabetica: i danni nel tempo

National Eye Institute, National Institutes of Health. Diabetic Retinopathy. http://www.nei.nih.gov/health/diabetic/retinopathy.asp. Accesso: novembre, 2013.
Watkins PJ. BMJ 2003; 326: 924-6. Yam JCS, Kwok AKH. Hong Kong Med J 2007;13: 46-60. www.diabeticisanvito.it/files/retinopatia-2010.ppt

*Identikit della macula

* È una **piccola, ma fondamentale** zona della retina, di circa mezzo centimetro di diametro
* Occupa una **posizione centrale**, vicina alla papilla ottica (da cui ha origine il nervo ottico)
* Al centro presenta **una depressione detta fovea**
* È **priva di vasi sanguigni**, che ne ostacolerebbero la funzione.
* È **ricca di fotorecettori** noti come coni, che catturano la luce e la trasformano in stimoli elettrici, trasmettendoli al nervo ottico e, da lì, al cervello
* A livello della macula si **forma l'immagine dell'oggetto** che si fissa. La macula è la regione in grado di fornire una **visione chiara, distinta e particolareggiata** degli oggetti, essenziale per lo svolgimento di molte attività quotidiane, come leggere, scrivere, guidare
* È una **zona estremamente delicata** ed esposta a danni e patologie

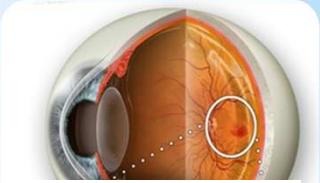

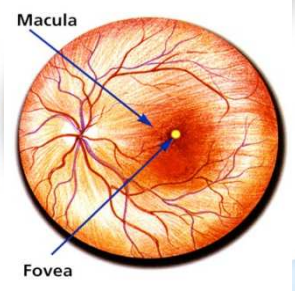

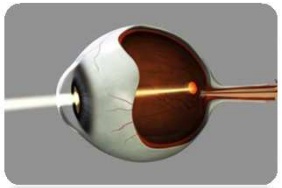

Yam JCS, Kwok AKH. Hong Kong Med J 2007;13: 46-60.
http://www.iapb.it/news2.php?id=1953

* In qualunque fase di evoluzione della retinopatia diabetica, **la MACULA può essere colpita**
  * La rottura della barriera tra vasi e retina provoca un'alterazione delle pareti dei vasi, che trasudano sangue e fluidi.
  * Questi si accumulano, insieme alle proteine e ai lipidi fuoriusciti, creando un rigonfiamento o ispessimento all'interno della retina, detto edema.
  * Quando questo accumulo coinvolge la macula, **si parla di EDEMA MACULARE DIABETICO.**
  * La macula subisce un danno strutturale e, con il tempo, una grave compromissione delle funzioni.
* L'edema maculare diabetico e le forme avanzate di retinopatia diabetica sono le cause principali di perdita della vista nei pazienti diabetici.

* Che cosa può accadere alla macula

Yam JCS, Kwok AKH. Hong Kong Med J 2007;13: 46-60. http://www.oculisticatv.it/wp/oculistica-tv-nuove-terapie-farmacologiche-per-il-trattamento-delledema-maculare-diabetico-dme_/. www.diabeticisanvito.it/files/retinopatia-2010.ppt. http://www.dott-russo.it/terapia/laser.html

- **Primi sintomi:** inizialmente i sintomi percepiti sono lievi e caratterizzati prevalentemente
da una visione offuscata. Questi sintomi non sono accompagnati da dolore.

- **Sintomi avanzati:** con il passare del tempo, in assenza di cure adeguate, la visione può peggiorare

- Inoltre, con la formazione dei nuovi vasi della RD proliferante, si ha una perdita progressiva della visione, dapprima parziale, che può giungere fino alla cecità legale: i nuovi vasi, infatti, posso sanguinare nell'occhio e ostacolare la vista.



*Edema Maculare Diabetico: come accorgersene

National Eye Institute, National Institutes of Health. Diabetic Retinopathy. http://www.nei.nih.gov/health/diabetic/retinopathy.asp. Accesso: novembre, 2013.
http://www.oculisticatv.it/wp/oculistica-tv-nuove-terapie-farmacologiche-per-il-trattamento-delledema-maculare-diabetico-dme_/.

Test di Amsler

* Questo sistema molto semplice di riconoscimento della presenza di edema è praticato dal medico e si basa sull'uso di una **griglia su sfondo nero o bianco.**

- Se il paziente nota che le righe rette perpendicolari tra loro diventano curve in prossimità del centro, è presente una deformazione centrale dell'immagine, caratteristica dell'edema maculare diabetico o di altre forme di maculopatia.
- Se il paziente non riesce a vedere il punto nero posto al centro della griglia, ha abbia una zona centrale di non visione. Alcune persone riferiscono, invece, una macchia grigiastra che copre quello che stanno fissando.



* Edema Maculare Diabetico: come valutarlo

http://www.iapb.it/news2.php?id=1953

Prima valutazione:

Esame del fondo oculare

Come viene eseguito	Che cosa evidenzia
Il medico instilla delle gocce nell'occhio per dilatare la pupilla e osservare l'interno dell'occhio. Si serve, inoltre, di speciali lenti d'ingrandimento per esaminare la retina e il nervo ottico. Dopo l'esame, la vista può rimanere offuscata per alcune ore per l'azione dilatatoria delle gocce.	Permette di individuare i primi segni di malattia, eventuali danni alla retina e al nervo ottico e altri problemi oculari.

*1. Come viene rilevato l'edema maculare diabetico

National Eye Institute, National Institutes of Health. Diabetic Retinopathy. http://www.nei.nih.gov/health/diabetic/retinopathy.asp. Accesso: novembre, 2013.

Se il medico nota segni di RD o edema maculare:

Fluorangiografia retinica

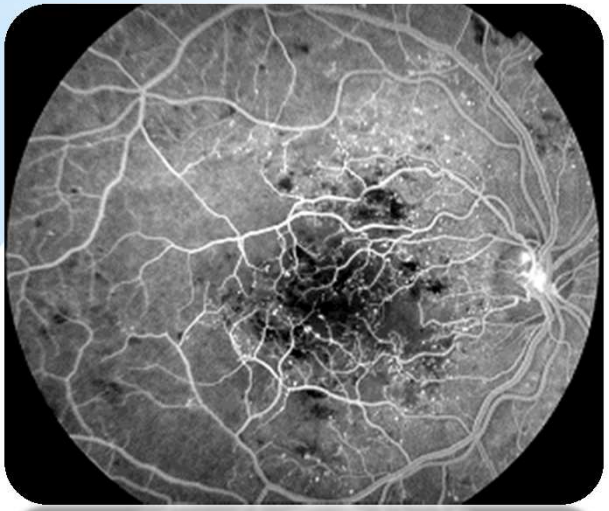

Come viene eseguito	Che cosa evidenzia
Il medico inietta nel braccio del paziente un particolare colorante. Con un'apposita apparecchiatura, acquisisce delle immagini al passaggio del colorante lungo i vasi sanguigni della retina.	Permette di identificare eventuali anomalie della parete dei vasi. Può mettere in evidenza: - la fuoriuscita del colorante dal vaso sanguigno nel tessuto circostante, - un accumulo di fluido all'interno della retina (edema), - una diffusione di fluidi dovuta alla formazione di nuovi vasi sanguigni.

*2. Come viene rilevato l'edema maculare diabetico

National Eye Institute, National Institutes of Health. Diabetic Retinopathy. http://www.nei.nih.gov/health/diabetic/retinopathy.asp. Accesso: novembre, 2013. http://www.iapb.it/news2.php?id=1953. http://www.fondazionemacula.it/pagine/edemamaculardiabetico.php. http://lwwhealthlibrary.com/Content/Book/Index.aspx?aid=11723495&postback=1&paid=11723494#11723495.

* Edema Maculare Diabetico (DME): anomalie all'OCT

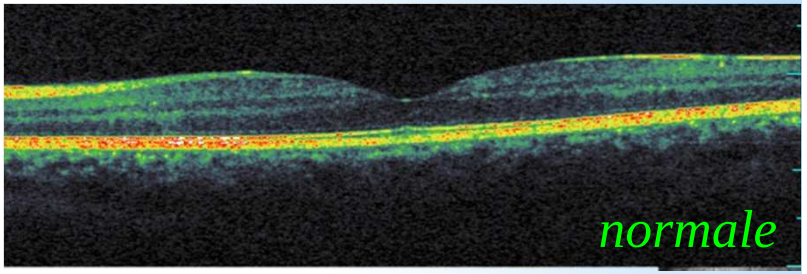

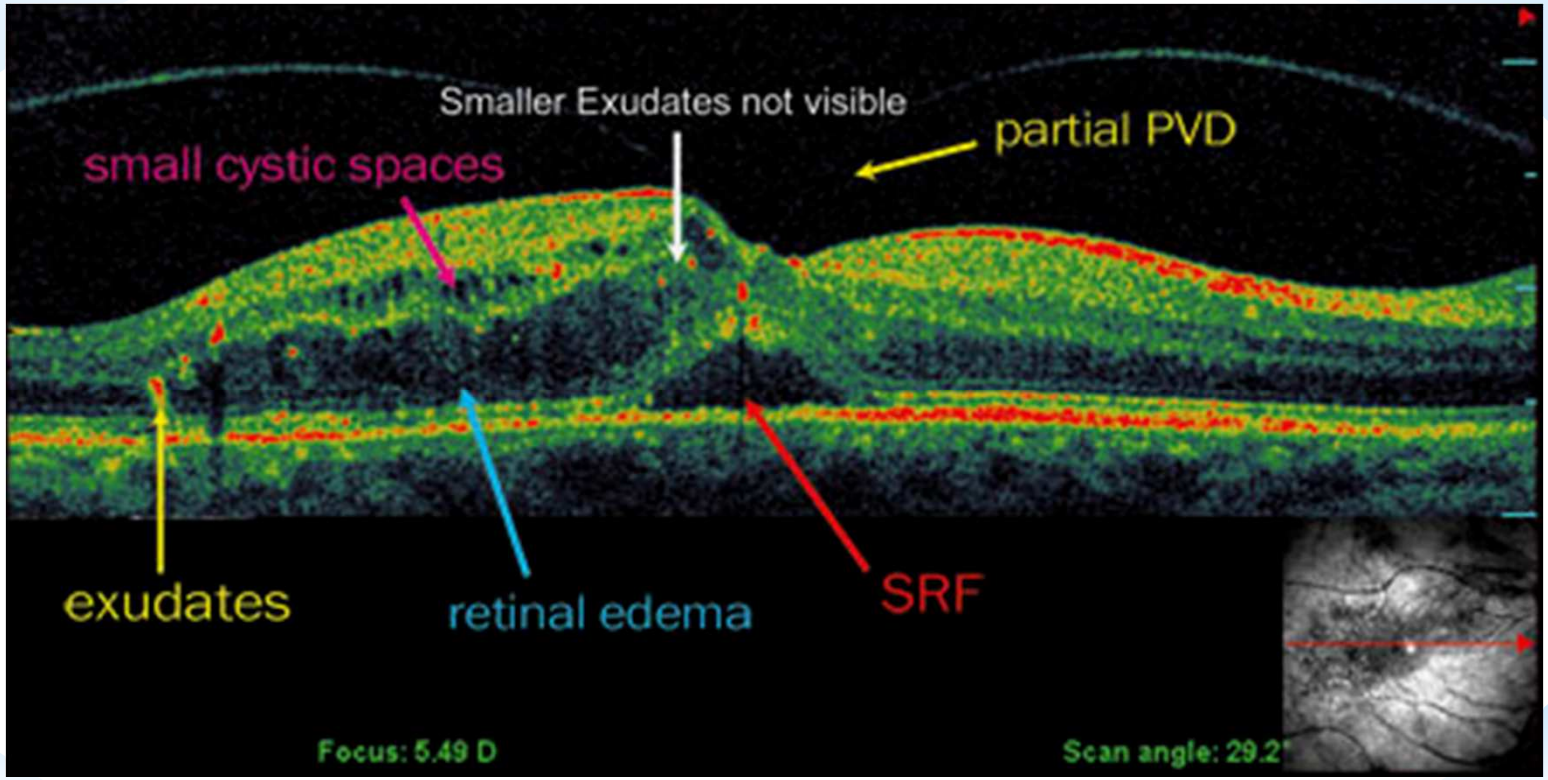

http://www.oti-canada.com/octpfeatures.htm

*Fattori su cui **NON** si può intervenire

Fattori genetici	Sembra che l'incidenza sia più alta in particolari gruppi etnici.
Durata del diabete	Si sviluppa più rapidamente nei pazienti con diabete diagnosticato da più tempo.
Tipo di diabete	Insorge prima nei pazienti con diabete di tipo 2. Tra i pazienti con diabete di tipo 1, in genere, non compare prima degli 8 anni di durata del diabete.
Sesso	Sembrerebbe più frequente nell'uomo.
Età	Più diffuso in età avanzata.

*1. Edema Maculare Diabetico: chi è a rischio

http://lwwhealthlibrary.com/Content/Book/Index.aspx?aid=11723495&postback=1&paid=11723494#11723495. Klein et al. Ophthalmology 1998; 105: 1801-1815. Klein R, Klein BE, Moss SE, Davis MD, De Mets DL. Ophthalmology 1984;91:1464-74. http://www.fondazionemacula.it/pagine/edemamaculardiabetico.php. www.diabeticisanvito.it/files/retinopatia-2010.ppt. http://www.dott-russo.it/terapia/laser.html

*Fattori su cui **SI può intervenire**

Glicemia	Livelli elevati di emoglobina glicata o un'iperglicemia cronica.
Pressione arteriosa	Ipertensione
Controllo lipidico	Iperlipidemia (concentrazioni elevate di lipidi o lipoproteine nel sangue).
Condizione renale	Proteinuria (eccessiva eliminazione di proteine con le urine) e nefropatia (malattia di uno o entrambi i reni).
Stadio della retinopatia diabetica	La metà circa dei pazienti con retinopatia proliferante ha anche edema maculare diabetico.

*2. Edema Maculare Diabetico: chi è a rischio

National Eye Institute, National Institutes of Health. Diabetic Retinopathy. http://www.nei.nih.gov/health/diabetic/retinopathy.asp. Accesso: novembre, 2013. Royal College of Ophthalmology (RCO). Diabetic Retinopathy Guidelines, December 2012.

* Prevenzione: perché è essenziale

La retinopatia proliferante, la condizione oculare più favorevole all'insorgenza di edema maculare diabetico, può svilupparsi **senza sintomi**.

L'edema maculare diabetico può svilupparsi senza **manifestare sintomi e a qualsiasi stadio della retinopatia diabetica**.

Il paziente potrebbe avere sviluppato retinopatia proliferante e/o edema maculare diabetico e comunque non riferire sintomi visivi

Il paziente potrebbe essere **a rischio di perdere la vista** a qualsiasi stadio di malattia, senza rendersene conto.

* Il primo passo contro l'Edema Maculare Diabetico

National Eye Institute, National Institutes of Health. Diabetic Retinopathy. http://www.nei.nih.gov/health/diabetic/retinopathy.asp. Accesso: novembre, 2013.

IL TRATTAMENTO: COME SI PUÒ INTERVENIRE

* Il trattamento dell'edema maculare diabetico si è perfezionato nel tempo, fino a garantire un'efficace riduzione dei danni alla macula, scarsi effetti collaterali e minimi disagi nei pazienti

* Ad oggi si ricorre a:
  * Iniezioni intra-vitreali di farmaci anti-VEGF
  * Iniezioni intra-vitreali di steroidi
  * Laser
  * Vitrectomia

* Il secondo passo contro l'edema maculare diabetico

Royal College of Ophthalmology (RCO). Diabetic Retinopathy Guidelines, December 2012.

Il **VEGF** è la sigla con cui viene indicato il **fattore di crescita dell'endotelio vascolare**, una proteina che stimola la formazione di nuovi vasi sanguigni

* Le anomalie delle pareti dei vasi sanguigni, che caratterizzano l'edema maculare diabetico, sono dovute all'elevata quantità di glucosio nel sangue di chi è affetto da diabete, cioè l'iperglicemia
* L'iperglicemia, infatti, provoca una serie di reazioni biochimiche che portano ad una produzione eccessiva delle molecole di VEGF
* Il VEGF agisce sulle cellule della parete dei vasi sanguigni della retina, rendendoli maggiormente permeabili e determinando, in tal modo, la fuoriuscita di sangue e siero
* Favorisce, inoltre, la formazione dei neovasi della RD proliferante

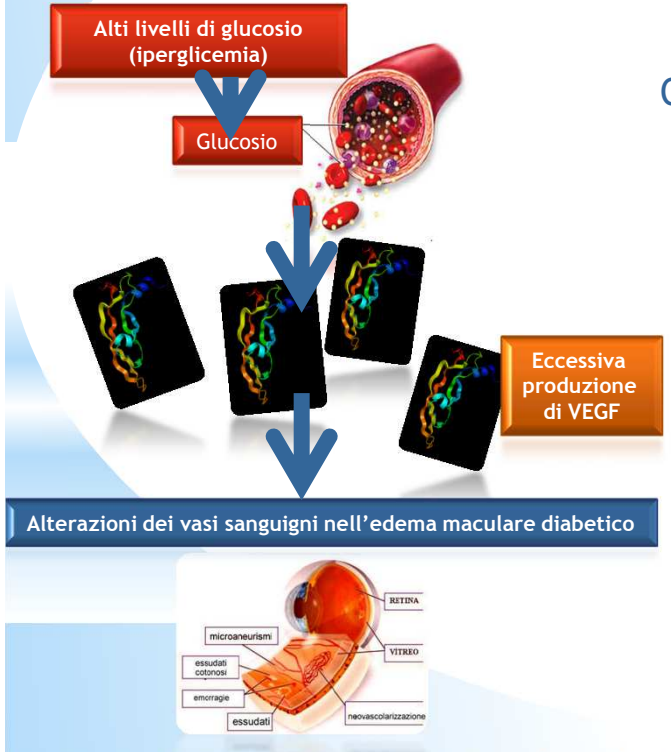

Questo processo conduce allo sviluppo dell'EDEMA MACULARE DIABETICO

* Il VEGF e il suo ruolo nell'edema maculare diabetico

http://www.oculisticatv.it/wp/oculistica-tv-nuove-terapie-farmacologiche-per-il-trattamento-delledema-maculare-diabetico-dme_/

* Iniezioni intravitreali di FARMACI ANTI-VEGF: cosa sono e come vengono eseguite

COSA SONO

* Sono iniezioni di farmaci che agiscono contrastando l'azione del VEGF, una molecola che, come abbiamo visto, ha un ruolo chiave nello sviluppo dell'edema maculare.

COME VENGONO ESEGUITE

* I farmaci anti-VEGF sono somministrati, in ambiente sterile, all'interno dell'occhio mediante iniezione intravitreale, in modo da bloccare direttamente le molecole di VEGF presenti nel vitreo
* Nell'occhio del paziente, in posizione sdraiata, il medico instilla delle gocce di collirio anestetico. Esegue, quindi, l'iniezione, che non dura più di un minuto.
* Dopo gli opportuni controlli, il paziente viene affidato a un familiare, che lo accompagnerà a casa.
* Nei 2-3 giorni seguenti , il paziente dovrà sottoporsi a un controllo. Dovrà seguire le indicazioni prescritte dal medico per evitare complicazioni e contrastare eventuali fastidi o dolore.

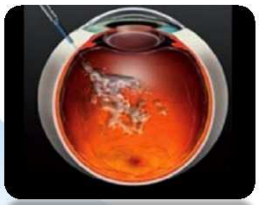

http://www.oculisticatv.it/wp/oculistica-tv-nuove-terapie-farmacologiche-per-il-trattamento-delledema-maculare-diabetico-dme_/. http://www.fondazionemacula.it/pagine/edemamacularediabetico.php .
Yam JCS, Kwok AKH. Hong Kong Med J 2007;13: 46-60.

COSA SONO

* Gli steroidi sono farmaci antinfiammatori. Poiché nell'edema maculare diabetico è presente infiammazione, l'utilizzo di questi farmaci è indicato ed efficace.
* Per il trattamento dell'edema maculare diabetico, gli steroidi si iniettano direttamento all'interno dell'occhio.
* A seconda del tipo di steroide e di formulazione, l'effetto dell'iniezione dura circa un mese o fino a 3 anni.

COME VENGONO ESEGUITE

* Come le iniezioni di farmaci antiVEGF

* Iniezioni intravitreali di STEROIDI: cosa sono e come sono eseguite

Bandello F et al, Ophthalmic Res 2014; 51: 88-95. http://www.oculisticatv.it/wp/oculistica-tv-nuove-terapie-farmacologiche-per-il-trattamento-delledema-maculare-diabetico-dme_/. http://www.fondazionemacula.it/pagine/edemamaculardiabetico.php . Yam JCS, Kwok AKH. Hong Kong Med J 2007;13: 46-60.

Si tratta di un intervento che può essere eseguito presso l'ambulatorio del medico o in clinica e, in genere, su un singolo occhio alla volta. Può essere sufficiente un'unica sessione, ma a volte è necessario sottoporsi a più trattamenti

PREPARAZIONE

* Il medico instilla delle gocce nell'occhio da trattare, per dilatare la pupilla e anestetizzare. Le luci della stanza vengono abbassate.

PROCEDURA

* Il paziente siede di fronte all'apparecchio e vengono applicate delle speciali lenti.
* Piccole emissioni laser vengono indirizzate dall'apparecchio sulla specifica regione da trattare con estrema precisione.
* Il paziente potrebbe vedere dei lampi di luce durante le emissioni laser.

DOPO L'INTERVENTO

* Si può avvertire un senso di pizzicore o fastidio.
* Subito dopo l'intervento non si può guidare (si deve lasciare l'ambulatorio o la clinica con un accompagnatore).
* La pupilla rimarrà dilatata per diverse ore ed è consigliabile indossare occhiali da sole.
* La visione potrebbe rimanere offuscata per tutto il giorno dell'intervento.
* In caso di dolore, il paziente seguirà le istruzioni fornite dal medico al termine dell'intervento

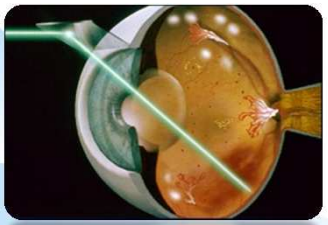

* La FOTOCOAGULAZIONE LASER: cos'è e come viene eseguita

National Eye Institute, National Institutes of Health. Diabetic Retinopathy. http://www.nei.nih.gov/health/diabetic/retinopathy.asp. Accesso: novembre, 2013.

La VITRECTOMIA: cos'é e quando viene eseguita

CHE COS'È

* La vitrectomia consiste nell'asportazione della massa gelatinosa che costituisce il corpo vitreo e della sua sostituzione con una sostanza analoga, senza che il paziente si accorga della differenza.

QUANDO VIENE ESEGUITA

* L'indicazione per un intervento chirurgico di vitrectomia è in presenza di forme evolute di RD proliferante complicate da emovitreo o distacchi retinici
* Se un paziente non risponde al trattamento laser per l'edema maculare diabetico potrebbe significare che la causa dell'edema non sia un danno dei vasi sanguigni bensì l'effetto di una trazione meccanica esercitata dal corpo vitreo. In tali casi potrebbe essere efficace un intervento di vitrectomia.

COME VIENE ESEGUITA

* Può essere eseguita in anestesia locale o generale. Il medico pratica una sottile incisione nell'occhio, attraverso la quale inserisce un piccolo strumento con il quale rimuove e sostituisce il corpo vitreo.ne salina. Dopo la vitrectomia, in genere, si trascorre una notte in ospedale prima di tornare a casa.
* Dopo l'intervento occorre tenere l'occhio bendato per alcuni giorni e utilizzare un collirio specifico per proteggerlo dalle infezioni.

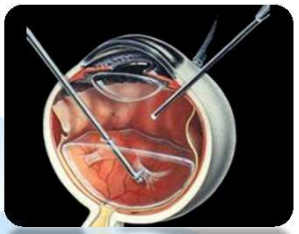

http://www.fondazionemacula.it/pagine/edemamaculardiabetico.php . Yam JCS, Kwok AKH. Hong Kong Med J 2007;13: 46-60. National Eye Institute, National Institutes of Health. Diabetic Retinopathy. http://www.nei.nih.gov/health/diabetic/retinopathy.asp. Accesso: novembre, 2013.

Retinopatia diabetica e DME: scopo del trattamento
(studi clini/pratica clinica/ esperienza)

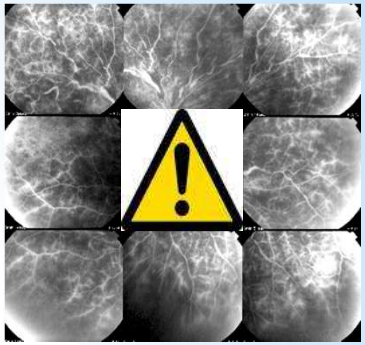

- gestire le complicanze che minacciano la vista
  - → migliorare la visione a lungo termine
- scegliere la terapia giusta per il singolo paziente
  - avere un approccio centrato sul paziente
  - → migliorare la sua "quality of life" (QoL)

Se sei un paziente diabetico, devi affrontare le complicazioni e i danni che il diabete può causare al tuo corpo… e alla tua vista. Alcune regole potranno esserti di aiuto:

* Segui uno stile di vita sempre attivo e senza eccessi
* Abbi cura di mantenere normali e costanti i livelli di glucosio e di lipidi nel sangue e i valori della pressione arteriosa
* Sottoponiti con regolarità a tutti i controlli e alle visite specialistiche programmate
* Rispetta ogni anno l'appuntamento con l'oculista per l'esame del fondo oculare
* Ricorda che, il più delle volte, i danni alle strutture oculari non si accompagnano a sintomi riconoscibili
* Non attendere di accusare dei disturbi alla vista

*1. Messaggi conclusivi

* In caso di sintomi, rivolgiti immediatamente al tuo medico curante o all'oculista
* Nel caso in cui il medico dovesse riscontrare dei problemi alla vista, attieniti scrupolosamente alle sue direttive
* In caso di edema maculare diabetico diagnosticato dall'oculista, hai a disposizione delle possibilità d'intervento efficaci
* Non saltare nessuna visita di controllo successiva al trattamento, perché la tua condizione richiede un monitoraggio continuo e attento

*2. Messaggi conclusivi

grazie!